Purpura Thrombocytopénique Thrombotique révélé par un AVC ischémique :

évolution neurologique et infectieuse défavorable — à propos d'un cas

Sosthene WO, SAhchouch, B Bencherfa , Y Aissaoui, A Raissi

SERVICE D'HÉMATOLOGIE CLINIQUE, HÔPITAL MILITAIRE AVICENNE. FACULTÉ DE MÉDECINE ET DE PHARMACIE, UNIVERSITÉ CADI AYYAD MARRAKECH, MAROC. thynoprince@gmail.com

INTRODUCTION

Le purpura thrombocytopénique thrombotique (PTT) est une microangiopathie thrombotique (MAT) rare (2–10 cas/million/an), liée à un **déficit sévère en ADAMTS13** — protéase de clivage du facteur von Willebrand (VWF). Dans les formes acquises, ce déficit résulte d'autoanticorps inhibiteurs IgG.

Sans traitement : mortalité > 90 %
Avec échanges plasmatiques (EP) : < 10–20 %
L'atteinte neurologique (50–80 % des cas) peut mimer un AVC ischémique, retardant le diagnostic et l'accès aux EP.

Le score PLASMIC permet d'estimer la probabilité de PTT en urgence, avant le résultat de l'ADAMTS13, et de justifier l'initiation immédiate des EP (score ≥ 5).

Objectif : illustrer les pièges diagnostiques du PTT, les conséquences du retard aux EP et le rôle délétère des infections nosocomiales.

OBSERVATION CLINIQUE

Mme E.E., 48 ans | Diabète type 2 sous ADO | Marrakech, Maroc | Septembre 2024

Motif	AVC ischémique ACM droite + écchymoses spontanées diffuses
Clinique	Déficit brachiofacial droit, fièvre 40°C
Hb	10 g/dL | VGM 96 fL | Coombs : Négatif
Plaquettes	18 000/mm³ (thrombocytopénie sévère)
LDH	1168 UI/L (> 4× N) | Haptoglobine : 0,04 g/L ↓↓
Schizocytes	2,00 % (confirmé 3 % sur contrôle)
Réticulocytes	324 820/mm³ | Myélogramme : MAT
ADAMTS13	3 % (effondré) | Ac anti-ADAMTS13 > 15 UI/mL (+)
TDM cérébrale	AVC ischémique ACM gauche (03/10/2024)
IRM n°2	Anomalies corticales anoxiques bilatérales
EEG	Ralentissement cérébral diffus
Sérologies	VIH, VHB, VHC, TPHA/VDRL : négatives
Contexte	Pas de cancer actif, greffe, lupus, sepsis initial

Score PLASMIC = 6 / 7 → Haute probabilité de PTT acquis

FIGURE 1 — TDM CÉRÉBRALE (03/10/2024)

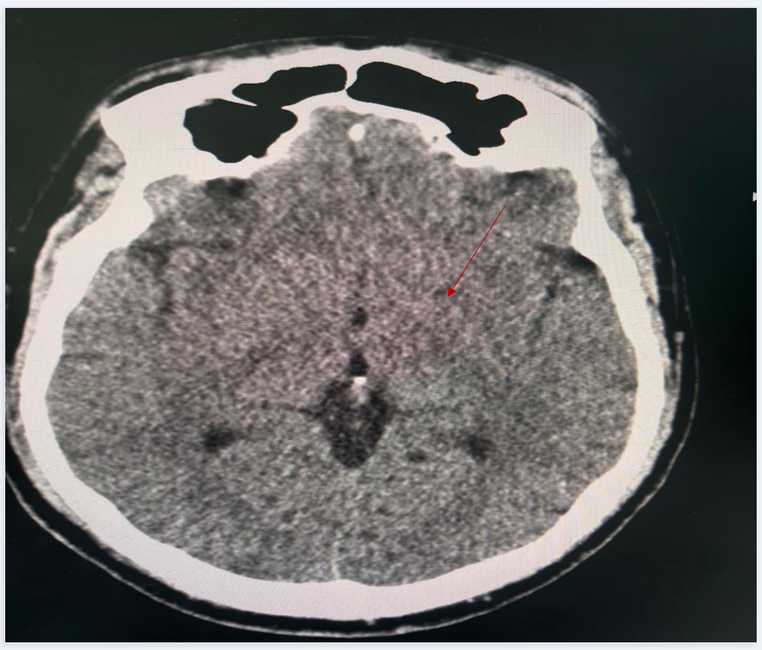

AVC ischémique du territoire de l'artère cérébrale moyenne droite confirmé le 03/10/2024

FIGURE 2 — FROTTIS SANGUIN : SCHIZOCYTES

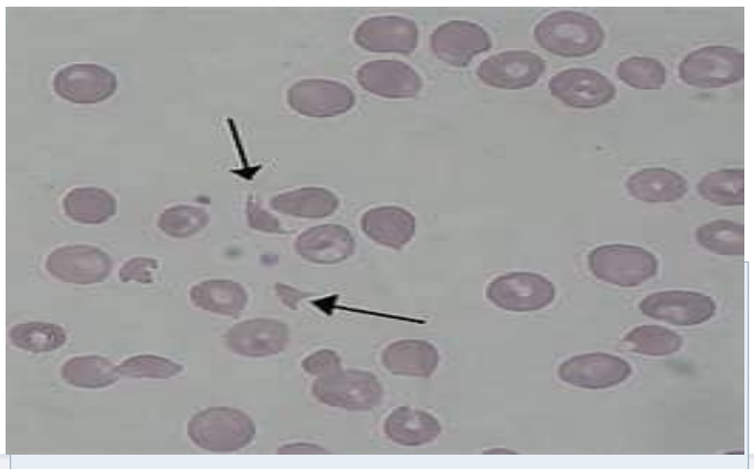

Schizocytes 2–3 % — hémolyse mécanique caractéristique du PTT

SCORE PLASMIC — CALCUL DÉTAILLÉ

Critère	Valeur chez la patiente	Pts
P — Plaquettes < 30 G/L	18 000/mm³	1
L — LDH > 2× normale	LDH 1168 UI/L (> 4× N)	1
A — Absence affection systémique	Pas de cancer, greffe, lupus	1
S — Schizocytes présents	2 % sur frottis	1
M — VGM < 90 fL	VGM = 96 fL > 90 — non rempli	0
I — INR < 1,5	INR < 1,5 (TP 80,2 %)	1
C — Créatinine < 176,8 µmol/L	Créatinine 60 µmol/L	1
TOTAL	**Haute probabilité PTT acquis**	**6/7**

PRISE EN CHARGE THÉRAPEUTIQUE

Phase 1 — (12/09 – 14/10/2024)

- Plasma frais congelé (PFC) 1200 mL/j (6 poches) — substitut des EP
- 2 bolus méthylprednisolone (1 g) puis relais oral
- Amélioration initiale (reprise marche), puis état de mal épileptique 09/10 → Intubation
- Plaquettes 25 000, Hb 6,8 g/dL à la dégradation

Phase 2 — Réanimation (14/10 – 24/10/2024)

- ADAMTS13 = 3 % | Ac anti-ADAMTS13 > 15 UI/mL → PTT acquis confirmé
- PLQ 4 000/mm³ à l'arrivée (aggravation sous PFC seuls)
- Méthylprednisolone 1 mg/kg (120 mg/j) + Rituximab 375 mg/m² (J1, J4, J7, J15)
- Caplacizumab : non disponible au Maroc
- Trachéotomie le 28/10/2024

Phase 3 — Échanges plasmatiques

- 2 séances d'EP (1,5 volume plasmatique/séance)
- PLQ : 29 000 → 57 000 (J1) → **180 000/mm³ (J6)** — Réponse hématologique complète
- Solumedrol 120 mg/j × 22j + antiépileptiques + insuline Lantus

Phase 4 — 12/11 – 29/11/2024) → Décès

PAVM Pseudomonas aeruginosa → choc septique réfractaire + encéphalopathie post-anoxique → Décès le 29/11/2024 (J79)

ÉVOLUTION DES PLAQUETTES SOUS TRAITEMENT

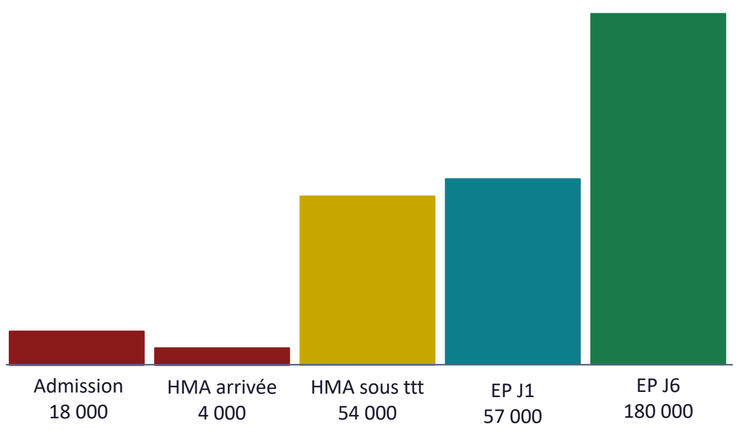

Plaquettes /mm³

COMPLICATIONS INFECTIEUSES NOSOCOMIALES

Épisode	Germe	Traitement
Sepsis sur KT fémoral (oct. 2024)	Staphylococcus coagulase négatif	Imipénème + Amikacine + Vancomycine 2g/j (sous noradrénaline)
PAVM n°1 (oct. 2024)	Acinetobacter baumannii ABMR	Colistine (Colimycine) J3 Impipénème arrêté J10
PAVM n°2 + Choc septique (nov. 2024)	Pseudomonas aeruginosa + ABMR	Colistine + vasopresseurs → Choc réfractaire → Décès 29/11/2024

Impact : immunosuppression (corticoïdes + rituximab) + VM prolongée + dispositifs invasifs → cercle vicieux thérapeutique (retard EP, retard rituximab)

DISCUSSION

1. PTT masqué par un AVC : piège diagnostique classique

Le déficit neurologique aigu orientait vers un AVC pur. La thrombocytopénie + ecchymoses ont motivé le bilan MAT. Tout AVC inexpliqué chez un sujet jeune avec thrombocytopénie impose un frottis + score PLASMIC immédiat.

2. Retard des EP : facteur pronostique majeur

ISTH 2020 : EP dans les 4–8 h. Ici, retard de 7 semaines faute de disponibilité technique. La réponse spectaculaire aux EP (PLQ 29 000 → 180 000/mm³ en 6 jours) démontre la perte de chance.

3. Cascade infectieuse nosocomiale : second facteur létal

Acinetobacter baumannii ABMR (prédominant dans les réanimations nord-africaines) → colistine (néphrotoxique). Infections = cercle vicieux : contre-indiquent EP et rituximab, aggravent la défaillance multi-organe.

4. Rituximab & indisponibilité du caplacizumab

Rituximab 375 mg/m² différé (attente amélioration sepsis). Caplacizumab (nanobody anti-VWF, ISTH 2020 1ère ligne) non disponible au Maroc → inégalité d'accès aux thérapeutiques innovantes.

5. Neuromyopathie de réanimation (EMNG confirmée)

Tétraparésie documentée à l'EMNG (VM > 7 sem., corticoïdes 120 mg/j, amikacine, hyperglycémie). Complication aggravant le pronostic fonctionnel et le sevrage ventilatoire.

Score PLASMIC ≥ 5 → EP sans délai, même sans confirmation ADAMTS13

CONCLUSION & MESSAGES CLÉS

1. Tout AVC + thrombocytopénie → frottis + PLASMIC immédiat. Initier EP sans attendre l'ADAMTS13 (score ≥ 5).
2. La réponse aux EP (PLQ × 6 en 6 jours) prouve l'efficacité : le retard de 7 semaines était la principale perte de chance.
3. Infections nosocomiales (ABMR, Pseudomonas) + indisponibilité du caplacizumab = facteurs aggravants à prévenir et corriger.

→ Nécessité de filières PTT multidisciplinaires et d'accès au caplacizumab au Maroc

RÉFÉRENCES

1. Zheng XL et al. ISTH guidelines for TTP. J Thromb Haemost. 2020;18:2496.
2. Joly BS, Coppo P, Veyradier A. TTP. Blood. 2017;129:2836.
3. Bendapudi PK et al. PLASMIC score. Lancet Haematol. 2017;4:e157.
4. Scully M et al. Caplacizumab for acquired TTP. N Engl J Med. 2019;380:335.

Purpura Thrombocytopénique Thrombotique révélé par un AVC ischémique